

Sebaceoma o sebomatricoma. A propósito de un caso

Sebaceoma o sebomatricoma. A case report

I. Alfonso-Trujillo¹, E. Arteaga Hernández², M.ª A. Rodríguez¹, S. Collazo Caballero¹, O. Blanco González³, J. Arguello Moya⁴

¹Especialista en Dermatología y Master en Enfermedades Infecciosas. Hospital Clínico Quirúrgico Universitario "Hermanos Ameijeiras".

²Especialista en Anatomía Patológica. Hospital Clínico Quirúrgico Universitario "Hermanos Ameijeiras".

³Especialista en Dermatología y Master en Enfermedades Infecciosas. Instituto de Medicina Tropical "Pedro Kouri".

⁴Residente de Dermatología. Hospital Clínico Quirúrgico Universitario "Hermanos Ameijeiras"

Correspondencia:

Israel Alfonso-Trujillo
Calzada de Managua 1133
Caimán y Quemados. Las Guásimas
Arroyo Naranjo
19320 Ciudad de La Habana. Cuba
Tel.: 876 51 21
e-mail: isralfonso@infomed.sld.cu

Resumen

El Sebaceoma o Sebomatricoma es una neoplasia benigna rara con diferenciación sebácea. Se presentó paciente masculino, de 25 años de edad, que hace 20 días atrás mientras se peinaba le sangró una lesión en cuero cabelludo, hasta ese momento inadvertida. Acude a nuestro centro donde se constata pequeña lesión tumoral de color amarillento, en región parietal derecha. Desde el punto de vista clínico se hicieron los siguientes planteamientos diagnósticos: nevus intradérmico, nevus sebáceo de Jadassohn. Se realizó exéresis quirúrgica del tumor con estudio histopatológico. El diagnóstico histológico fue sebaceoma. Se revisó la entidad y se coincidió con el diagnóstico histopatológico, sin embargo los numerosos términos usados en la literatura médica internacional para describir esta afección engendran gran confusión en la práctica médica diaria por lo que consideramos necesario un consenso mundial entre dermatólogos.

(I. Alfonso-Trujillo, E. Arteaga Hernández, M.ª A. Rodríguez, S. Collazo Caballero, O. Blanco González, J. Arguello Moya. Sebaceoma o sebomatricoma. A propósito de un caso. Med Cutan Iber Lat Am 2010;38(2):81-83)

Palabras clave: Sebaceoma, sebomatricoma, neoplasia benigna sebácea.

Summary

The sebomatricoma or sebaceoma is a rare benign cutaneous neoplasm with sebaceous differentiation. A 25 years old, male patient who notice a cutaneous mass in the scalp after bleeding on combing is reported. At the physical examination the patient showed a yellowish tumoral lesion. The first clinical diagnosis was intradermic nevus and sebaceous nevus of Jadassohn. A surgical exceresis was performed and the histological study defined a sebaceoma. The reason of this publication is to take into account this entity for the confusion that this term offer to the dermatologist and pathologist world.

Key words: Sebaceoma, sebomatricoma, sebaceous benign neoplasm.

Sebomatricoma, término creado en 1995 por Sánchez Yus y cols., se define como una neoplasia benigna con diferenciación sebácea, compuesta por todos los constituyentes de las glándulas sebáceas normales (sebocitos inmaduros, en maduración y maduros, sebo, y conducto excretor) presentes en proporciones variables. La proporción de sebocitos

inmaduros y/o de sebocitos en maduración sobrepasa siempre claramente a la presente en una glándula sebácea normal. Su arquitectura lobulillar es un intento más o menos conseguido de formar glándulas sebáceas normales. Los grados de madurez arquitectónica y citológica suelen ir paralelos[1, 2].

El mínimo común denominador para el diagnóstico histopatológico de sebomatricoma es una neoplasia benigna, con diferenciación sebácea, en la que hay un claro aumento en la proporción de sebocitos inmaduros o en maduración con respecto a la glándula sebácea normal, en la que ambos son escasísimos. Por muy inmaduro que sea esta neoplasia, es siempre una lesión simétrica, bien delimitada, sin empalizada periférica de sus nódulos epiteliales, ni tendencia a la formación de hendiduras entre el parénquima y el estroma; ésta no suele ser basófila ni rica en fibroblastos como la del carcinoma basocelular[1, 3 4].

Sebaceoma término creado por Troy y Ackerman en 1984. Se define como neoplasia benigna con diferenciación sebácea, donde predominan en más de un 50% los sebocitos inmaduros o en proceso de maduración con respecto a los sebocitos maduros y existe elevado índice de mitosis[1, 5-7].

Adenoma sebáceo descrito por Rulon y Helwing en 1974. Se define como neoplasia benigna con diferenciación sebácea, donde existe en un porcentaje igual o menor al 50% de sebocitos inmaduros o en proceso de maduración, o sea, predominan los sebocitos maduros y es muy escaso el índice de mitosis[1, 6].

La presentación clínica del Sebomatricoma es muy variada. Esta puede ser desde una formación pediculada, una pequeña tumoración ligeramente elevada, hasta un nódulo profundo sin relación con la epidermis. En ocasiones puede parecerse a un queratoacantoma por mostrar una especie de cráter queratósico que en realidad corresponde a sebo desecado. Otras veces pueden tener aspecto quístico, aunque con un color intensamente amarillo[1, 2].

El sebaceoma desde el punto de vista clínico puede presentarse como un nódulo solitario único o una placa mal definida localizada en la cara o en el cuero cabelludo. También podrían presentarse lesiones múltiples, especialmente en el síndrome de Muir Torre[5, 7].

El adenoma sebáceo desde el punto de vista clínico puede presentarse como una lesión tumoral pediculada o solamente como una ligera elevación de la piel. En otras ocasiones debuta como un nódulo profundo[1, 6].

Caso clínico

Paciente masculino, de 25 años de edad, con historia de salud hasta hace 20 días atrás, cuando mientras se peinaba, presentó un sangramiento ligero de una lesión cutánea localizada en cuero cabelludo. El paciente no se había percatado de la misma hasta ese momento, cuando la traumatizó con el peine. Por tal motivo decidió acudir a nuestra consulta. Al examen físico se constató lesión tumoral, localizada en la

región parietal derecha de cuero cabelludo, de aproximadamente 1, 2 x 1, 1 centímetros de diámetro, superficie lisa, del color de la piel, discretamente amarillenta, bien delimitada al tacto, de consistencia blanda, adherida a la piel y no a planos profundos, no dolorosa a la palpación. Desde el punto de vista clínico se plantearon los siguientes diagnósticos: nevus intradérmico, nevus sebáceo de Jadassohn. Se realizó exéresis quirúrgica del tumor con estudio histopatológico. El diagnóstico histológico fue sebaceoma.

No se recogió antecedentes patológicos familiares de importancia (Figuras 1 y 2).

A pesar de tratarse de una enfermedad benigna al paciente se le realizaron los siguientes estudios complementarios, tales como: análisis de sangre (serie hemática y hemoquímica) e imagenológicos (radiografía de tórax, ultrasonido abdominal). Todos los resultados se encontraron dentro de límites normales.

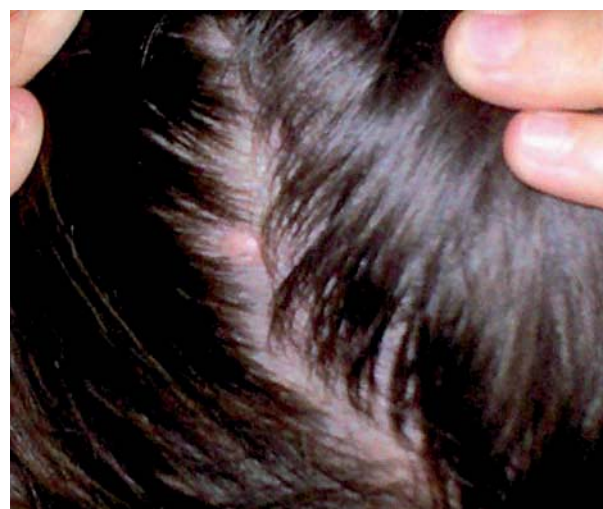

Figura 1. Lesión clínica de sebaceoma.

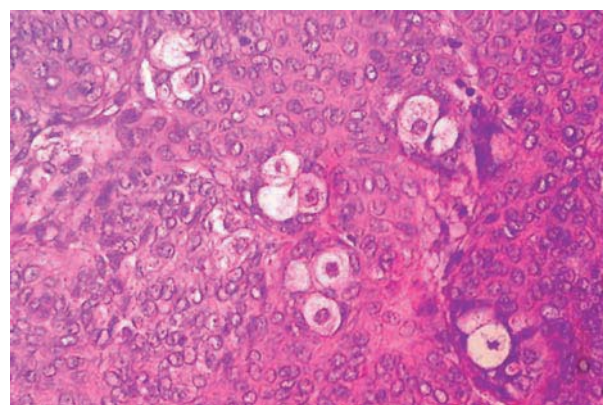


Figura 2. Histopatología de sebaceoma.

Comentario

Cuando el paciente fue examinado en nuestro centro desde el punto de vista clínico se plantearon dos posibles diagnósticos: nevus melanocítico intradérmico o nevus sebáceo de Jadassohn. Cuando se recibió el informe histopatológico con el diagnóstico de sebaseoma, se revisó la entidad y se coincidió entonces a posteriori con el diagnóstico histológico; sin embargo los numerosos términos usados en la literatura médica internacional para describir esta afección^{8,9,10} son motivo de confusión para dermatólogos y patólogos en práctica diaria actual.

Troy y Ackerman plantean que diferenciar al *adenoma sebáceo* del *sebaseoma* es muy difícil y que existe una tendencia creciente entre los patólogos a considerar ambas afecciones como un mismo proceso patológico, sin embargo muchos autores dentro de los cuales ellos se encuentran, utilizan el término de adenoma sebáceo cuando la mitad o menos del 50% de la lesión está compuesta por células germinativas y en transición, y el de sebaseoma cuando más del 50% de la lesión está compuesta por células germinativas y en transición. Estos autores sustituyeron el término de *epitelioma sebáceo* por el de sebaseoma porque lo consideran inadecuado y con-

fuso, ya que ha sido utilizado con distintos significados por varios patólogos[1, 2].

A la interrogante de si realmente el adenoma sebáceo y el sebaseoma son entidades diferentes o sólo distintos grados de maduración de una misma neoplasia basaloide con diferenciación sebácea, Sánchez Yus y cols. son del criterio de que se trata de una sola entidad y propusieron denominarla *sebomatricoma*. Argumentan estos autores que si nadie ha propuesto dividir el pilomatricoma en dos entidades diferentes por el hecho de que unos casos predominen las células basófilas (pilomatricoma inmaduro) y en otros las células sombra (pilomatricoma maduro), ¿por qué dividir entonces el sebomatricoma en dos sobre la única base de la mayor o menor proporción de sebocitos maduros o inmaduros? Fue precisamente para marcar ese paralelismo con el pilomatricoma por lo que Sánchez Yus y cols. propusieron la denominación de sebomatricoma (tumor de las células de la matriz del sebo), similar a pilomatricoma (tumor de la matriz del pelo). Como en el pilomatricoma inmaduro, en el sebomatricoma inmaduro pueden ser frecuentes las mitosis[1, 2].

Se hace necesario a nuestro modesto juicio, al igual que para otras entidades nosológicas, un consenso mundial entre dermatopatólogos que facilite la práctica médica diaria.

Bibliografía

1. Simón RS, de Eusebio E, Alvarez-Viéitez A, Sánchez YE. Proliferaciones con diferenciación sebácea. II: Hiperplasias y neoplasias. *Actas Dermosifiliogr* 1999; 89: 651-64.
2. Sánchez Yus E, Requena L, Simon P, del Rio E. Sebomatricoma: a unifying term that encompasses all benign neoplasms with sebaceous differentiation. *Am J Dermatopathol* 1995; 17: 213-21.
3. Ponce OR M, Arellano M I, Tirado SA, Mercadillo PP. Carcinoma basocelular con componente sebáceo. Reporte de un caso. *Dermatología Rev Mex* 2005; 49: 254-6.
4. Misago N, Satoh T, Narisawa Y. Cornification (keratinization) in basal cell carcinoma: a histopathological and immunohistochemical study of 16 cases. *J Dermatol* 2004; 31(8): 637-50.
5. Troy JL, Ackerman AB. Sebaseoma. A distinct benign neoplasm of adnexal epithelium differentiation toward sebaceous cells. *Am J Dermatopathol* 1984; 6: 7-13.
6. Rulon DB, Helwig EB. Cutaneous sebaceous neoplasms. *Cancer* 1974; 33: 82-102.
7. Sampurna RMD. Sebaseoma. In: Sebaceous Tumour 2007. Available from: <http://www.histopathology-india.net/seTum.htm>
8. Misago N, Mihara I, Ansai S, Nirisawa Y. Sebaseoma and related neoplasms with sebaceous differentiation: a clinicopathologic study of 30 cases. *Am J Dermatopathol* 2002; 24: 294-304.
9. Mahalingam M, Bhawan J, Finn R, Stefanato CM. Tumor of the follicular infundibulum with sebaceous differentiation. *J Cutan Pathol* 2001; 28: 314-7.
10. Misago N, Mihara I, Ansai S, Narisawa Y. Sebaseoma and related neoplasms with sebaceous differentiation: a clinicopathologic study of 30 cases. *Am J Dermatopathol* 2002; 24: 294-304.