

Porfiria cutânea tarda no paciente infectado pelo vírus da imunodeficiência adquirida

Porphyria cutanea tarda in HIV-1-infected patient

A. C. Conde Almeida, R. Tadeu Villa, V. Bedin

Fundação Técnico-Educacional Souza Marques-Fundação Pele Saudável. Serviço de Dermatologia.

Correspondencia:

Ana Carolina Conde Almeida
Rua Diogo Prado, 134. Apt. 33
11024210 Campinas. Brasil
Tel.: (19)32543111/97919449
e-mail:
aninhacondealmeida@yahoo.com.br

Resumen

Porfiria cutânea tarda (PCT), uma desordem relativamente rara, tem sido descrita ocorrendo em pacientes com infecção pelo HIV. Diversos artigos recentes sugerem que a infecção pelo HIV pode desencadear o desenvolvimento de PCT em indivíduos predispostos. Relatamos um caso de PCT, em um paciente infectado pelo HIV, e discutimos a patogênese, diagnóstico e tratamento desta entidade.

(A. C. Conde Almeida, R. Tadeu Villa, V. Bedin. Porfiria cutânea tarda no paciente infectado pelo vírus da imunodeficiência adquirida. Med Cutan Iber Lat Am 2010;38(2):91-93)

Palavras chave: Porfiria cutânea tarda, SIDA, vírus da imunodeficiência adquirida.

Summary

Porphyria cutanea tarda (PCT), a relative rare disorder, has been described occurring in patients with HIV infection. Several recent reports suggest that HIV infection may trigger the development of PCT in predisposed individuals. We report a case of PCT in an HIV-infected patient and discuss the pathogenesis, diagnosis and treatment of this entity.

Key words: *Porphyria cutanea tarda, AIDS, human immunodeficiency virus.*

O termo porfiria origina-se da palavra grega *porphura*, que significa cor roxa, e foi escolhido em função da coloração de vermelha à arroxeada da urina de doentes com porfiria[1]. Porfirias são distúrbios metabólicos raros caracterizados pela biossíntese anormal do complexo heme dos eritrócitos, a partir de uma deficiência enzimática na produção de precursores de porfirina[2]. São denominadas eritropoiéticas, quando há um aumento na produção de porfirina pela medula óssea e hepáticas, se houver um distúrbio na metabolização destes precursores. A forma mais comum é a porfiria cutânea tarda (PCT) ou hepática crônica, que ocorre por uma deficiência herdada ou adquirida da uroporfobilinogênio decarboxilase hepática, a quinta enzima na via do heme. Essa deficiência resulta no acúmulo de uroporfirina

e 7-carboxil porfirinogênio, principalmente no fígado. Pode-se apresentar de duas maneiras: hereditária(ou tipo II) e adquirida (esporádica ou tipo I). A primeira corresponde a 20% dos casos de PCT, é uma herança autossômica dominante, cujo gene está localizado no cromossomo 1p34 e apenas 10% das pessoas afetadas são sintomáticas. Na forma adquirida, a enzima só é deficiente no fígado. Predomina no gênero masculino, entre os 40 e 50 anos de idade e mais de 70% dos casos estão relacionados ao alcoolismo e à lesão hepática. Outros fatores incriminados são estrogênios, ferro, hidrocarbonetos policlorados, hexaclorobenzeno, hemodiálise, hepatite C e infecção pelo HIV[1, 3]. Os cursos clínicos das formas hereditárias e adquiridas são similares[4].

Relato de caso

Paciente feminina, 29 anos, infectada pelo vírus da imunodeficiência adquirida há 3 anos, em uso de lamivudina 300mg/dia, estavudina 60 mg/dia e efavirenz 600 mg/dia. Contagem de CD4 de 360 células/ml e carga viral de 450.000 cópias/ml. Apresentava, há 3 meses, lesões vesíco-bolhosas, que se iniciaram no dorso das mãos e, depois, progrediram a outras áreas expostas à luz solar (Figura 1). Além disso, a paciente apresentava fragilidade cutânea aumentada, hiper e hipopigmentação mosqueada, hipertricose não virilizante facial e cabelos finos (Figura 2). A biópsia de pele mostrou aspecto histopatológico característico: bolha subepidérmica com conteúdo plasmático escassamente celular e aspecto festonado. Teto da bolha constituído por epiderme contendo corpúsculos eosinofílicos amorfos e alterações degenerativas discretas e reacionais na camada basal. Derme papilar com fibrose e discreta hialinização. Espessamento de paredes vasculares generalizado por material eosinofílico amorfo (Figura 3).

Os achados laboratoriais foram: porfirinas totais na urina 5621 $\mu\text{g}/24\text{ h}$ (normal 45-287 $\mu\text{g}/24\text{ h}$), uroporfirinas 3373 $\mu\text{g}/24\text{ h}$ (normal range 0-57), coproporfirinas urinárias 2248 $\mu\text{g}/24\text{ h}$ (normal 32-267 $\mu\text{g}/24\text{ h}$) e aumento de isocopro-porfirinas nas fezes.

Imunofluorescência direta da bolha detectou imunoglobulinas IgG, IgA, IgM e C3 no interior e na parede dos vasos e na junção dermo-epidérmica.

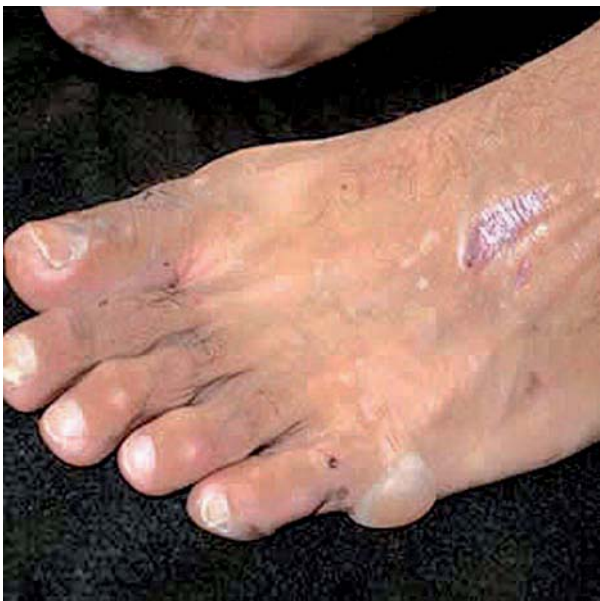

Figura 1. Lesões vesíco-bolhosas no dorso do péis.

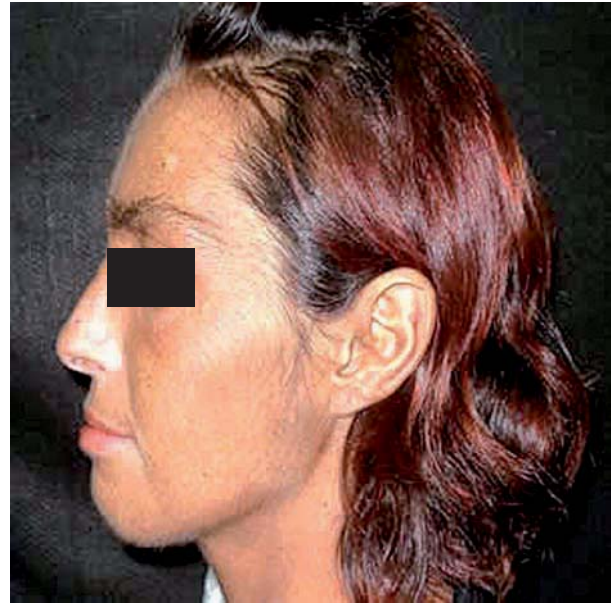

Figura 2. Discromia mosqueada e hipertricose facial.

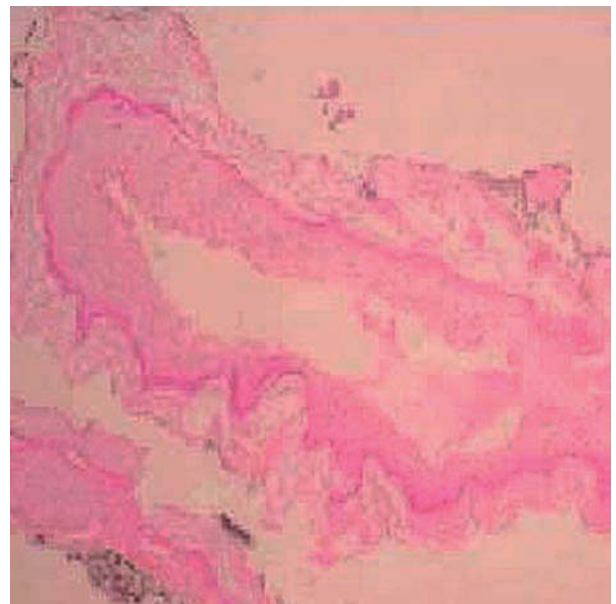


Figura 3. Bolha subepidérmica e aspecto festonado. Hialinização no derme.

Outros achados laboratoriais incluíam hemoglobina 11.4 gm/dl; aspartato aminotransferase 204 U/L; alaninoamino transferase 160 U/L; gama glutamil transferase 650U/L; fosfatase alcalina 461 U/L; ferro sérico 200 ug/dl (normal 50-160 ug/dl); ferritina 1280 ng/ml (normal 22-322 $\mu\text{g}/24\text{ h}$); sorologia para hepatite C negativa.

Recebeu doses baixas de hidroxycloquina (100 mg/dia), três vezes por semana com regressão do quadro após 60 dias.

Comentários

Infeções por HIV e HCV estão fortemente implicadas na precipitação da PCT tipo I [1, 3, 5, 6].

Clinicamente, os achados cutâneos são similares aos vistos nos casos clássicos. As lesões podem servir como porta de entrada para bacteremia e sepsis, o que pode levar a um desfecho fatal na população imunocomprometida [7]. Embora a fisiopatologia dessa associação não seja totalmente compreendida, tem sido sugerido que o vírus pode levar a prejuízo da função hepática, por ação do próprio vírus ou dos medicamentos associados [5].

Segundo Blauvelt A e cols e Almekhi A e cols, o vírus pode alterar o metabolismo das porfirinas, através da interferência com o sistema oxidativo hepático (P450) ou gerando eritropoiese ineficaz, o que resulta em uma deposição aumentada de ferro no fígado [8, 9].

O metabolismo alterado dos esteróides, nos portadores de HIV, pode aumentar a produção de estrógeno endógeno e, conseqüentemente, resultar em uma interferência na síntese do heme, ocasionando a PCT.

Infeção por HIV, como fator isolado, é causa de excreção anormal de porfirinas, mesmo sem nenhuma evidência clínica de PCT [5].

Fox et al relataram um caso de PCT induzida pelo uso de indinavir, que se resolveu completamente após a interrupção da medicação [10].

A hipótese de deficiência de glutatona, descrita em pacientes portadores de HIV, nos leva a crer que N-acetilcisteína pode ter um resultado favorável no tratamento das lesões, porém o modo de ação não foi totalmente explicado. Sugere-se que seu mecanismo seja a diminuição da fotossensibilidade induzida pelo acúmulo de porfirinas, pela prevenção da formação de radicais livres ou através do aumento intracelular de glutatona.

O tratamento com flebotomias repetidas é dificultado por razão da anemia coexistente e pelo risco de transmissão do vírus. Portanto, nesses pacientes, doses baixas de antimaláricos (ex: hidroxycloquina três vezes por semana) deve ser considerado [9].

Álcool, uso de anticoncepcional oral e exposição solar devem ser evitados. Rastreamento para hepatite C deve ser realizado [5].

Conclusão

Apesar de serem raras, as porfirias usualmente estão associadas a outras desordens comuns. A incidência de PCT está aumentada em pacientes infectados pelo HIV. Suas manifestações clínicas podem ser um sinal precoce ou tardio de infecção por este vírus. Portanto, quando um diagnóstico de PCT é confirmado, deve-se investigar, através de sorologias, a possível associação com o HIV. O diagnóstico correto e o tratamento precoce melhoram o prognóstico do doente.

Referências bibliográficas

- Vieira FMJ, Martins JEC. Porfíria Cutânea Tardia. *An Bras de Dermatol* 2006; 81 : 573-84.
- Mansourati FF, Stone VE, Mayer KH. Porphyria cutanea tarda and HIV/AIDS: a review of pathogenesis, clinical manifestations and management. *Int J STD AIDS* 1999; 10: 51-6.
- Wolff K, Goldsmith LA, Katz SI, Gilchrist BA, Paller AS, Leffell DJ. Porphyria cutanea tarda. In: Fitzpatrick's Dermatology in General Medicine 2008; 7th edition Vol. 2: 1236-43.
- Hogan D, Card RT, Ghadially R, McSheffrey JB, Lane P. Human immunodeficiency virus infection and porphyria cutanea tarda. *J Am Acad Dermatol* 1989; 20:17-20.
- Almekhi A, Deliri H, Szego GG, Theaque AC, Pfister AK, Martin S A. Porphyria cutanea tarda in a patient with HIV- infection. *W V Med J* 2005; 101: 19-21.
- Celesia BM, Onorante A, Nunnari G, Mughini MT, Mavilla S, Massimino SD, Russo, R. Porphyria cutanea tarda in a HIV-1-infected patient after the initiation of tipranavir/ritonavir: case report. *AIDS* 2007; 21:1495-96.
- Au K, Boustred AM. Local necrotizing skin infections in an HIV patient with porphyria cutanea tarda. *Plast Reconstr Surg* 2005; 115 : 975-6.
- Blauvelt A, Harris HR, Hogan DJ, Jimenez-Acosta F, Ponce I, Pardo RJ. Porphyria cutânea tarda and human immunodeficiency virus infection. *Int J Dermatol* 1992; 31: 474-9.
- Binet H, Simonart T, Van Vooren JP, Heenen M, Liesnard C, Delforge ML et al. Porphyria cutanea tarda in a human immunodeficiency virus-infected patient: treatment with N-acetyl-cysteine. *Int J Dermatol* 1998; 37: 718-9.
- Fox PA, Boag FC, Hawkins DA. Acute porphyria following commencement of indinavir. *AIDS* 1999; 13:622-3.