

Localizador
10-040

Linfangioma circunscrito del pene

Varón de 16 años de edad acudió a la consulta de Dermatología por presentar múltiples pápulas translúcidas, con una consistencia elástica, indoloras localizadas en la glándula y prepucio (Figura 1a), con un crecimiento gradual en los últimos tres años. En las dos semanas previas a la visita, el paciente presentó eritema y edema de la mitad distal del pene (Figura 1b). La exploración no reveló signos de adenopatías en la región inguinal u otras alteraciones. No había antecedentes de contactos sexuales previos, infecciones o traumatismo. Sin antecedentes familiares relevantes. Las hipótesis de diagnóstico consideradas fueron condiloma acuminado y linfangioma. Las pruebas de laboratorio realizadas (incluyendo el protocolo de enfermedades de transmisión sexual) no mostraron ninguna alteración, estando todos los valores dentro de los límites normales.

El examen histopatológico de una de las pápulas del pene mostró una epidermis sin alteraciones y en la dermis papilar y reticular presencia de vasos linfáticos irregulares, dilatados, delimitados por una capa de células endoteliales. No había afectación del

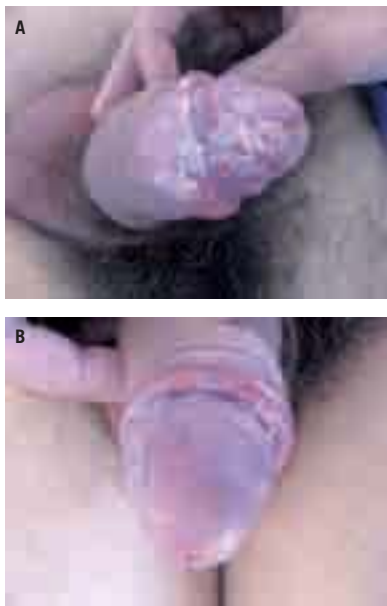


Figura 1. A) Múltiples pápulas translúcidas, de consistencia elástica, indoloras en el pene. B) Presencia de eritema y edema distal de la mitad distal del pene.

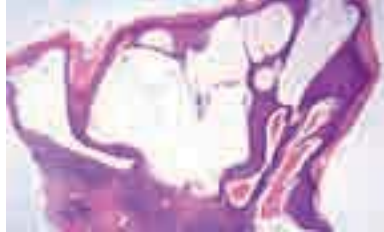

Figura 2. Vasos linfáticos irregulares, dilatados, en la dermis papilar y reticular sin afectación del tejido subcutáneo. En los vasos linfáticos presencia de linfa, leucocitos y neutrófilos.

tejido subcutáneo (Figura 2). El resultado del examen histopatológico fue compatible con el diagnóstico de linfangioma. La correlación clínica, analítica y histopatológica de nuestro paciente permitió establecer el diagnóstico definitivo de linfangioma circunscrito (LC) del pene. El tratamiento realizado fue la ablación de las lesiones con láser de dióxido de carbono (Figura 3). No se observaron recurrencias.

Los linfangiomas son tumores que resultan de una anomalía en el desarrollo del sistema linfático[1-5]. Se pueden dividir en dos grandes grupos: *superficiales* (con afectación sólo de la dermis papilar y reticular) —Linfangioma circunscrito— o *profundos* (extensión al tejido subcutáneo) —Linfangioma cavernoso o higroma quístico—. Pueden ser congénitos o secundarios a factores locales como cirugía, tumores, radiaciones, erisipela o linfogranuloma venéreo[1-3]. A veces surgen espontáneamente, sin ningún tipo de traumatismo asociado, como se observó en nuestro caso.

El LC es un tumor benigno del pene y puede ocurrir en cualquier parte de la piel o mucosas. Su localización en el pene es poco frecuente[1-4], con sólo 11 casos descritos en la literatura. Clínicamente, las lesiones son vesiculares, translúcidas, aisladas o agrupadas en la piel[2, 6]. En algunos casos, pueden imitar el molusco contagioso[1-3], o condilomas acuminados[3]. En la histología se caracterizan por presentar, en la dermis, espacios vasculares dilatados delimitados por una capa única de células endoteliales[1, 3].

Como opciones de tratamiento se incluye la extirpación del tejido afecto, la ablación con láser de dióxido de carbono (CO₂), la escleroterapia, radioterapia, crioterapia y la fulguración con electrocauterio[1-5]. Las recidivas locales son comu-

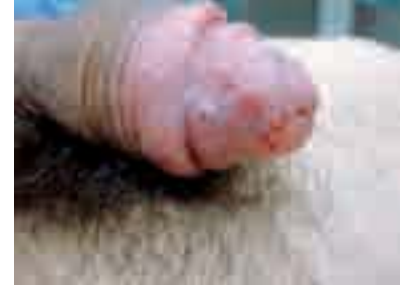

Figura 3. Un mes después de la ablación de las lesiones con láser de dióxido de carbono.

nes[1]. Sólo la eliminación completa evita el riesgo de recurrencia.

El diagnóstico de este tumor benigno del pene no siempre es de fácil identificación y tiene un gran impacto psicológico en el paciente. A veces suele ser incorrectamente diagnosticado como una enfermedad de transmisión sexual o tumoral[1-3].

El conocimiento de esta entidad permite un diagnóstico más preciso y la reducción de la morbilidad asociada.

R. Alves¹, C. Fernandes², P. Lamarão², A. Alfonso³, A. Rodrigues², J. Cardoso²

¹Servicio de Dermatología.

Hospital Central do Funchal

²Servicio de Dermatología. Hospital Curry Cabral.

³Servicio de Anatomía Patológica.

Hospital Curry Cabral.

Correspondencia:

Rubina Alves

Servicio de Dermatología

Hospital Central do Funchal

C/ Estrada Monumental, 364, 3º F

9000-150 Funchal, Madeira, Portugal

e-mail: rubinaalves@gmail.com

References

1. Kokcam I. Lymphangioma circumscriptum of the penis: a case report. *Acta Dermatovenerol Alp Panonica Adriat* 2007; 16: 81-2.
2. Swanson DL. Genital lymphangioma with recurrent cellulitis in men. *Int J Dermatol* 2006; 45: 800-4.
3. Gupta S, Radotra BD, Javaheri SM, Kumar B. Lymphangioma circumscriptum of the penis mimicking venereal lesions. *J Eur Acad Dermatol Venereol* 2003; 17: 598-600.
4. Hoerster S, Rominger MB, Krause W. Lymphangioma circumscriptum of the penis. *Eur J Dermatol* 2006; 16: 451-2.
5. Maloudijan M, Stutz N, Hoerster S, Rominger MB, Krause W. Lymphangioma circumscriptum of the penis. *Eur J Dermatol* 2006; 16: 451-2.