

Hemangioma arteriovenoso (aneurisma cirsoide) subungueal

Subungual arteriovenous tumour (cirroid aneurysm)

M^aA Ferrando¹, S. Carbia², M. Marrero², C. Etchart³, M. La Forgia⁴

¹Médica cursista. ²Médico Dermatólogo de planta. ³Médica anatomopatóloga. ⁴Jefa del Servicio de Dermatología. Servicio de Dermatología. Hospital General de Agudos "José María Penna". Buenos Aires. Argentina.

Correspondencia:

M^a Alejandra Ferrando
Servicio de Dermatología
Hospital "José María Penna"
Ciudad Autónoma de Buenos Aires. Argentina
Tel.: (054) (011) 4911-3030 (interno 149)
e-mail: dermatopenna@gmail.com

Resumen

El hemangioma arteriovenoso subungueal es una entidad infrecuente y de carácter benigno descrita como una proliferación de los canales de Sucquet-Hoyer del cuerpo glómico. Se describe un caso y se enfatiza en la importancia del conocimiento de sus diagnósticos diferenciales y se realiza una actualización del tema.

(M^aA Ferrando, S. Carbia, M. Marrero, C. Etchart, M. La Forgia. Hemangioma arteriovenoso (aneurisma cirsoide) subungueal. *Med Cutan Iber Lat Am* 2011;39(5):238-240)

Palabras clave: Aneurisma cirsoide, tumor arteriovenoso, subungueal.

Summary

The subungual arteriovenous tumour is an rare benign entity and it has been described as a proliferation of Sucquet-Hoyer channels of the glomus body. A case report is presented and we emphasizes in the differential diagnosis. An update is made.

Key words: *Cirroid aneurysm, arteriovenous tumour, subungueal.*

El hemangioma arteriovenoso (HAV) subungueal es una entidad benigna y poco frecuente descrita en 1977 por Carapeto como una proliferación de los canales de Sucquet-Hoyer del cuerpo glómico[1]. Clínicamente se observa un nódulo rojo, visible a través de la lámina ungueal, acompañado en ocasiones de destrucción de la misma, que es a menudo doloroso. Resulta de importancia la distinción de la entidad frente a sus diagnósticos diferenciales, en especial el melanoma amelanótico.

Caso clínico

Una mujer de 60 años sin antecedentes personales y familiares de relevancia, nos consulta por presentar una lesión

subungueal en el 5.º dedo del pie izquierdo, de 18 meses de evolución, que refiere de aparición espontánea y de lento crecimiento hasta perforar la lámina ungueal con sangrado.

Examen Físico. Nódulo eritematoso, indoloro, de 3 mm de diámetro aproximadamente, que provocaba destrucción localizada a este nivel de la lámina ungueal del 5.º dedo del pie izquierdo. El color rojizo desaparecía a la compresión y reaparecía al descomprimirlo (Figura 1).

Dermatoscopia. Vasos dilatados y tortuosos que irradian del centro de la lesión. Ausencia de lagunas rojas (Figura 2). Examen Micológico negativo. Radiología pie: sin datos relevantes.

Histopatología. Lámina ungueal con material córneo hiperqueratósico y abundantes leucocitos polimorfonucleares y

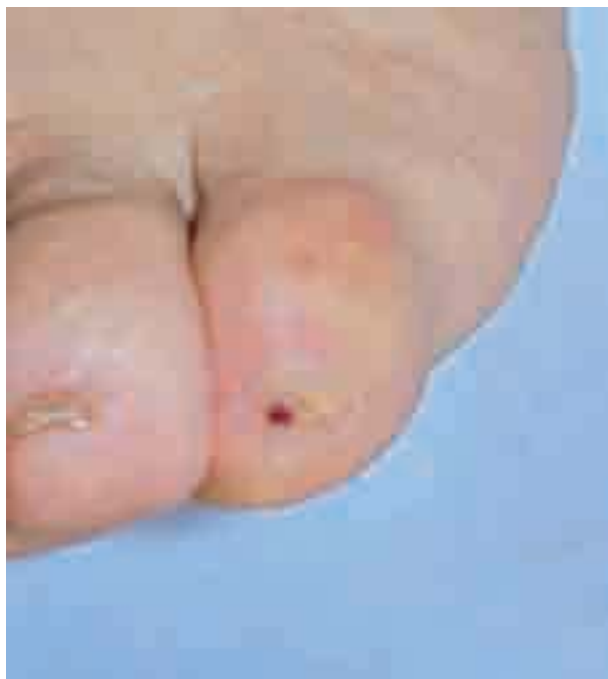

Figura 1. Nódulo eritematoso en uña del 5.º dedo del pie izquierdo.

bacterias (Figuras 3 y 4). En el lecho ungueal se observa una dermis con proliferación de vasos capilares de neoformación, de endotelio prominente y microfocos de calcificación.

Conducta. En primer lugar se utilizó un punch n.º 4 para extraer la lámina ungueal y luego un punch n.º 3,5 para la exéresis del lecho ungueal afectado en su totalidad.

No se registró recurrencia después de 3 años de la extirpación.

Comentario

El HAV fue descrito por Biberstein y Jessner en 1956 bajo el nombre de aneurisma cirsoide, utilizándose distintos términos posteriormente para referirse a ésta patología de carácter benigno y aparición espontánea[2]. Fue Girard y cols. al observar la presencia de una red de comunicación arteriovenosa los que establecieron el término hemangioma arteriovenoso[3]. Carapeto comprobó la existencia de una proliferación hamartomatosa de los cuerpos glómicos (debido a la presencia de estructuras similares a los canales de Sucquet-Hoyer ubicados por debajo de la lámina ungueal)[1], en tanto que McCulley adoptó el nombre de malformación arteriovenosa tras observar un cambio hemodinámico espontáneo sin trauma previo[4].

Clínicamente se presenta como un nódulo eritematoso, doloroso y no pulsátil, localizado habitualmente en palmas y

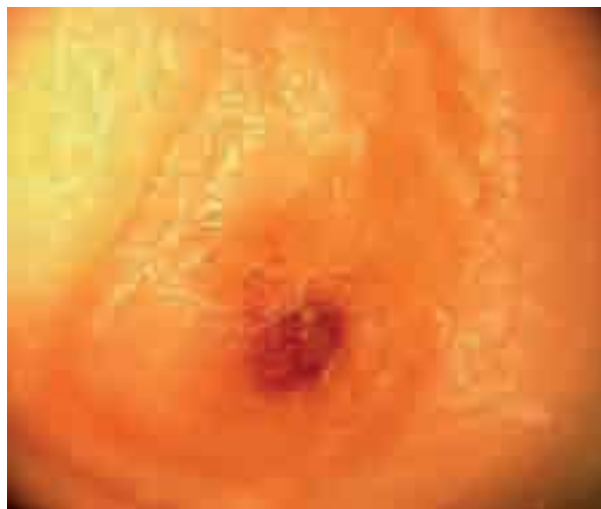

Figura 2. Dermatoscopia: punto rojo central con vasos tortuosos y hemorragia puntiforme. Obsérvese la destrucción de la lámina ungueal.

plantas[5-6]. La localización es predominantemente acral, pero el compromiso digital es excepcional[5-8]. Cuando se localiza en el lecho ungueal, como en nuestro caso, puede provocar destrucción de la lámina ungueal o fisuras y hemorragias en astillas o como una mácula longitudinal eritematosa[7].

La histopatología muestra una importante red de arterias y venas de pequeño calibre comunicados entre sí, de pare-

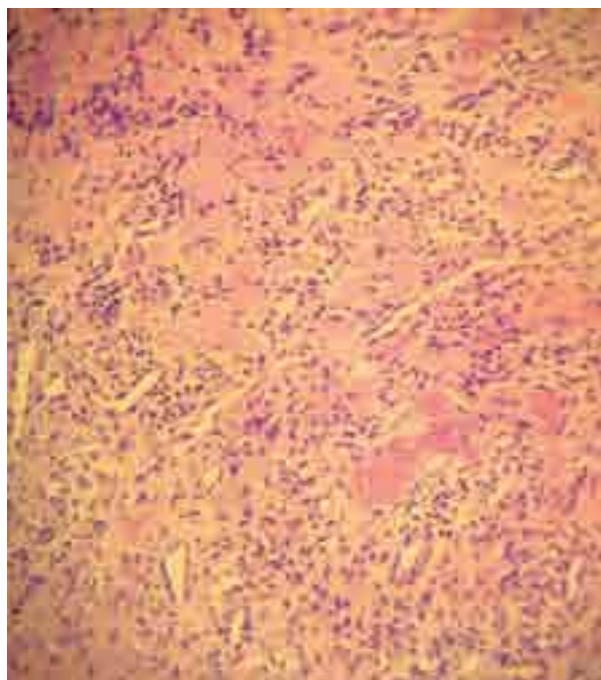


Figura 3. Dermis con múltiples vasos capilares de neoformación (HE x 40).

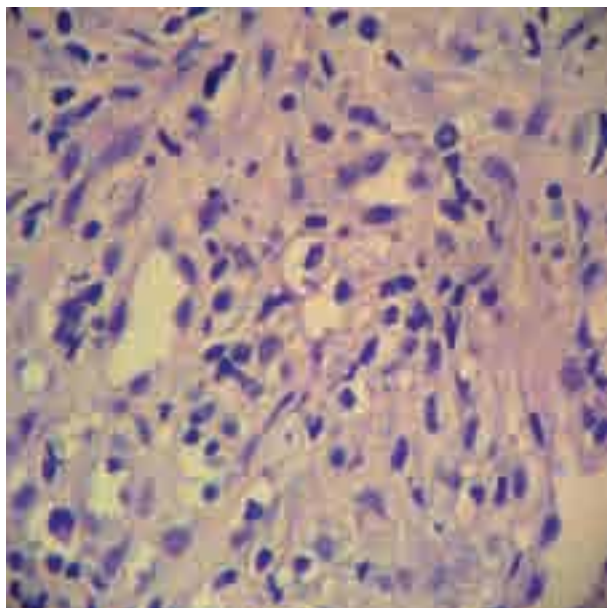


Figura 4. Capilares con endotelio prominente (HE x 100).

des aumentadas de espesor, y con un lecho capilar subyacente. Pueden detectarse microtrombos y calcificaciones distróficas, como en nuestro paciente[7].

Si bien la histopatología del hemangioma arteriovenoso subungueal resuelve el diagnóstico con certeza, pueden plantearse varios diagnósticos diferenciales. El melanoma amelanótico se destaca dado su agresivo comportamiento: el rápido crecimiento, la destrucción de tejidos subyacentes, las metástasis a ganglios linfáticos regionales y la histopatología e inmunohistoquímica facilitan su diagnóstico[9]. En el granuloma piógeno el antecedente de traumatismo previo, el sangrado ante traumatismos mínimos y la histopatología son distintivos. Aunque menos frecuentes, deben considerarse el tumor mixoide usualmente doloroso y de rápido crecimiento, como también el hemangioma histiocitario donde el antecedente de traumático previo, la destrucción ósea subyacente y el compromiso facial ayudan al diagnóstico[6-10].

Yang y Ohara, al realizar dermatoscopia de esta entidad, observaron vasos dilatados y tortuosos que irradian desde un centro con un discreto punto rojo, hallazgos que se corresponden con nuestro caso[11].

El tratamiento de elección es la exéresis completa de la lesión porque los vasos afectados ascienden desde la porción más profunda de la lesión. Por éste motivo, tanto el láser vascular, la criocirugía y la escleroterapia son menos efectivas[6-7].

Bibliografía

1. Carapeto FJ, García-Pérez A, Winkelmann RK. Acral arteriovenous tumor. *Acta Derm Venereol (Stokh)* 1977; 57: 155-8.
2. Biberstein HH, Jessner MA. Cirroid aneurysm in the skin: a case report. *Dermatológica* 1956; 113: 129-41.
3. Girad C, Graham JH, Johnson WC. Arteriovenous hemangioma (arteriovenous shunt). A clinicopathological and histochemical study. *J Cutan Pathol* 1974; 1: 73-87.
4. Mcculley S, Fourie L, Hull SM. Spontaneous digital arteriovenous malformation in a 28-years-old pregnant female. *Br J Dermatol* 1997; 136: 472-3.
5. Burge SM, Baran R, Dawber RPR, Verret JL. Periungual and subungual arteriovenous tumours. *Br J Dermatol* 1986; 115: 361-6.
6. Piraccini BM, Antonucci A, Rech G, Iorizzo M, Neri I, Patrizi A, Tosti A. Congenital pseudoclubbing of a fingernail caused by subungual hemangioma. *J Am Acad Dermatol* 2005; 53: S123-6.
7. Alperovich M, Cinque S, Kien MC, Albedaña A, Pellerano G. Melanoniquia longitudinal. *Arch Argent Dermatol* 2007; 57: 123-5.
8. Kadono T, Kishi A, Onishi Y, Ohara K. Acquired digital arteriovenous malformation: a report of six cases. *Br J Dermatol* 2000; 142: 362-5.
9. Koch SE, Lange JR. Amelanotic melanoma: the great masquerader. *J Am Acad Dermatol* 2000; 42: 731-4.
10. Tosti A, Peluso AM, Fanti PA, Torresan F, Solmi L, Bassi F. Histiocytoid hemangioma with prominent fingernail involvement. *Dermatology* 1994; 189: 87-9.
11. Yang CH, Ohara K. Acquired digital arteriovenous malformation: a report of three cases and study with epiluminescence microscopy. *Br J Dermatol* 2002; 147: 1007-11.